УДК 616.718.19-001-005.1-08
DOI 10.25016/2541-7487-2017-0-3-65-77

И.В. Кажанов[1,2], В.А. Мануковский[1,2], С.И. Микитюк[1,2], Е.А. Колчанов[2]

ВНЕБРЮШИННАЯ ТАМПОНАДА ТАЗА КАК СПОСОБ ХИРУРГИЧЕСКОГО ГЕМОСТАЗА ПРИ НЕСТАБИЛЬНЫХ ПОВРЕЖДЕНИЯХ ТАЗОВОГО КОЛЬЦА

[1] Санкт-Петербургский научно-исследовательский институт скорой помощи им. И.И. Джанелидзе (Россия, Санкт-Петербург, ул. Будапештская, д. 3, лит. А);
[2] Военно-медицинская академия им. С.М. Кирова (Россия, Санкт-Петербург, ул. Акад. Лебедева, д. 6)

Летальность при травмах таза достигает 15 %, а при условии гемодинамической нестабильности пострадавшего возрастает до 45–60 %, что объясняется продолжающимся массивным внутритазовым кровотечением. Цель – изучить эффективность внебрюшинной тампонады таза при продолжающемся внутритазовом кровотечении у пострадавших с нестабильными повреждениями тазового кольца и признаками неустойчивой гемодинамики. Проведен анализ лечения 22 пострадавших в двух травмоцентрах 1-го уровня (Санкт-Петербург, 2013–2017 гг.) с нестабильными повреждениями тазового кольца и признаками неустойчивой гемодинамики, которым выполняли внебрюшинную тампонаду таза после механической стабилизации тазового кольца с целью остановки продолжающегося кровотечения. Гемостаз до и после выполнения тампонады таза оценивали по следующим показателям: систолическое артериальное давление, объем заместительной гемотрансфузионной терапии, уровни pH и дефицита буферных оснований, лактата артериальной крови. С целью контроля и верификации источника артериального кровотечения выполняли диагностическую ангиографию. Использование внебрюшинной тампонады таза позволило достичь окончательной остановки продолжающегося тазового кровотечения у 14 (73,7 %) пострадавших. Имеются статистически значимые изменения показателей среднего артериального давления до и после выполнения тампонады, а также соотношение 3: 1 средних объемов заместительной гемотрансфузионной терапии препаратами крови, проведенной до операции и после нее. Общая летальность составила 14 (63,6 %) случаев, из них в течение 1-х суток умерли 5 (22,7 %) пострадавших. 9 (40,9 %) пострадавших скончались в течение первых 2 нед после травмы от инфекционных осложнений. Полученные данные соответствуют современным литературным источникам. Тампонада таза может активно применяться у пострадавших, находящихся в критическом состоянии, с тяжелой травмой таза в сочетании с механической стабилизацией поврежденного тазового кольца. Выполнение тампонады таза не исключает последующее выполнение тазовой ангиографии и эмболизации.

Ключевые слова: медицина катастроф, травматология, политравма, нестабильные повреждения тазового кольца, внебрюшинная тампонада таза, тазовая ангиография, селективная эмболизация.

Введение

Частота повреждений таза при сочетанных травмах составляет 10–42 %, при этом нестабильные повреждения тазового кольца встречаются в 39,0–81,4 % случаев [27, 32, 36, 37]. Летальность при травмах таза достигает 15 %, а при условии гемодинамической нестабильности пострадавшего возрастает до 45–60 %, что объясняется продолжающимся массивным внутритазовым кровотечением [1–3,11, 14, 18, 30, 34, 36].

Источниками кровотечения при нестабильных повреждениях тазового кольца могут быть: 1) сосуды губчатой кости, которые, располагаясь в трабекулах, не спадаются и становятся причиной длительного кровотечения; 2) венозные пресакральные и паравезикальные сплетения, а также подвздошные

Кажанов Игорь Владимирович – канд. мед. наук, вед. науч. сотр. отд. сочетан. травмы С.-Петерб. науч.-исслед. ин-та скорой помощи им. И.И. Джанелидзе (Россия, 192242, Санкт-Петербург, ул. Будапештская, д. 3, лит. А); нач. отд-ния клиники воен.-полевой хирургии Воен.-мед. акад. им. С.М. Кирова (Россия, 194044, Санкт-Петербург, ул. Акад. Лебедева, д. 6), e-mail: carta400@rambler.ru;

Мануковский Вадим Анатольевич – д-р мед. наук проф., зам. директора по клинич. работе С.-Петерб. науч.-исслед. ин-та скорой помощи им. И.И. Джанелидзе (Россия, 192242, Санкт-Петербург, ул. Будапештская, д. 3, лит. А); проф. каф. воен.-полевой хирургии Воен.-мед. акад. им. С.М. Кирова (Россия, 194044, Санкт-Петербург, ул. Акад. Лебедева, д. 6), e-mail: manukovskiy@emergency.spb.ru;

✉ Микитюк Сергей Иванович – канд. мед. наук, ст. препод. учеб. центра С.-Петерб. науч.-исслед. ин-та скорой помощи им. И.И. Джанелидзе (Россия, 192242, Санкт-Петербург, ул. Будапештская, д. 3, лит. А); нач. отд-ния клиники воен.-полевой хирургии Воен.-мед. акад. им. С.М. Кирова (Россия, 194044, Санкт-Петербург, ул. Акад. Лебедева, д. 6), e-mail: smikityuk@yandex.ru;

Колчанов Евгений Александрович – врач-интерн клиники воен.-полевой хирургии Воен.-мед. акад. им. С.М. Кирова (Россия, 194044, Санкт-Петербург, ул. Акад. Лебедева, д. 6), e-mail: kolchanov.evgeny@gmail.com.

вены; 3) ветви внутренней подвздошной артерии.

Одним из хирургических способов остановки внутритазового кровотечения является тампонада таза. Тампонада таза, особенно внебрюшинным доступом, в сочетании с внешней фиксацией тазового кольца, может быть выполнена у пострадавших, находящихся в критическом состоянии. T. Pohlemann (1994) и W. Ertel (2001) включили тампонаду таза как составляющую концепции «Damage control» по контролю за тазовым кровотечением в отношении тяжелых повреждений таза [15, 27].

Выполнение хирургического гемостаза при травме таза возможно путем перевязки или восстановления поврежденного сосуда. В условиях нестабильной гемодинамики пострадавшего данные способы приводят к дополнительной кровопотере вследствие развитой сети коллатеральных анастомозов, что в условиях сложной анатомической ориентировки повышает риск ятрогенных повреждений органов малого таза, крупных магистральных сосудов и нервных стволов.

Цель исследования – изучить эффективность применения дежурными хирургическими бригадами травмоцентров 1-го уровня тампонады подбрюшинного тазового пространства с применением внебрюшинного доступа при внутритазовом кровотечении пострадавшим, находящимся в крайне тяжелом состоянии с признаками нестабильной гемодинамики.

Материал и методы

Проанализировали результаты лечения 22 пострадавших с политравмой, с нестабильными повреждениями тазового кольца и признаками неустойчивой гемодинамики в двух травматологических центрах 1-го уровня: Санкт-Петербургском научно-исследовательском институте скорой помощи им. И.И. Джанелидзе и клинике военно-полевой хирургии Военно-медицинской академии им. С.М. Кирова (Санкт-Петербург) за период с 2013 по 2017 г.

Обстоятельства получения травмы: падение с высоты – 12 (54,5%); дорожно-транспортное происшествие – 7 (31,9%); сдавление – 3 случая (13,6%). В течение 1-го часа от момента травмы в травмоцентры доставлены 14 (63,6%) пострадавших.

У пострадавших были следующие повреждения тазового кольца, согласно классификации M. Tile и M.E. Muller AO/ASIF: ротационно-нестабильные (тип B) – 10 (45,5%), вертикально-нестабильные (тип C) – 12 человек (54,5%) [35].

Нестабильную гемодинамику определяли по сохранению показателя систолического артериального давления (САД) ниже 90 мм рт. ст., несмотря на выполненную инфузионную терапию в объеме 2000 мл кристаллоидов.

В обследуемую группу включали пострадавших:

– трудоспособного возраста;

– с признаками нестабильной гемодинамики вследствие продолжающегося внутритазового кровотечения, несмотря на механическую стабилизацию тазового кольца;

– отнесенных к классу критических при эффективности проведенных реанимационных мероприятий в виде восстановления жизненно важных функций организма.

В обследуемую группу не включали пострадавших:

– нетрудоспособного возраста;

– с признаками стабилизации гемодинамики после внеочаговой фиксации тазового кольца либо после диагностической тазовой ангиографии с эмболизацией;

– отнесенных к классу критических при неэффективности реанимационных мероприятий.

Случаев выполнения повторной тампонады таза после эмболизации поврежденного внутритазового артериального сосуда не было.

Всем пострадавшим определяли тяжесть повреждения по шкалам ISS и ВПХ-П(МТ), тяжесть черепно-мозговой травмы по шкале комы Глазго. Тяжесть состояния оценивали по шкале ВПХ-СП, а также проводили балльную оценку шокогенности травмы по методике Ю.Н. Цибина [7]. Для распределения пострадавших по тяжести состояния на клинические классы использовали схему-таблицу, разработанную H.C. Pape [26].

У 12 пациентов, кроме основного источника острой кровопотери (внутритазового кровотечения), имелись кровотечения в других областях тела. Два жизнеугрожающих последствия травм и более развились у 14 (63,6%) пострадавших. Помимо внутритазового кровотечения, у пострадавших развились следующие жизнеугрожающие последствия травм других областей тела: продолжающееся внутрибрюшное – в 8 (36,3%) случаях, внутриплевральное – в 1 (4,5%) и наружное кровотечение – в 5 (22,7%); реберный клапан – в 1 (4,5%); асфиксия различного генеза –

в 3 (13,6 %); напряженный пневмоторакс – в 4 (18,1 %); сдавление головного мозга на фоне тяжелого ушиба – в 1 наблюдении (4,5 %).

Как видно из табл. 1, количественные показатели баллов тяжести повреждения и тяжести состояния по шкалам ISS, ВПХ-П(МТ), ВПХ-СП, Ю.Н. Цибина (1978) указывают на то, что все пострадавшие имели крайне тяжелые повреждения и состояние с неблагоприятным прогнозом.

Согласно схеме-таблицы по H.C. Pape (2005), пострадавшие были распределены на клинические классы: нестабильные – 9 (40,9 %) и критические – 13 (59,1 %).

В острый период травматической болезни (острого нарушения жизненно важных функций) применяли разработанный нами лечебно-диагностический алгоритм, который включал 3 этапа:

– I – неотложная фиксация поврежденного тазового кольца в сокращенном объеме (рама Ганца, аппарат внешней фиксации, тазовая повязка);

– при отсутствии стабилизации гемодинамических показателей в течение 30 мин переходили ко II этапу – внебрюшинной тампонаде таза;

– III – диагностическая ангиография и селективная эмболизация поврежденных артерий полости таза.

Неотложные операции по устранению жизнеугрожающих последствий травм других областей тела проводили параллельно с мероприятиями, направленными на окончательную остановку тазового кровотечения.

Показаниями к выполнению тампонады забрюшинного пространства таза были:

– продолжающееся внутритазовое кровотечение, которое проявлялось нестабильной гемодинамикой в течение 30 мин, несмотря на стабилизацию поврежденного таза в аппарате внешней фиксации или рамой Ганца, при условии отсутствия других возможных источников кровотечения;

– наличие трудноустранимого источника кровотечения в забрюшинном пространстве таза вследствие кровотечения из поврежденных артериальных или венозных сосудов;

– потеря эффекта биологической тампонады;

– нарастание забрюшинной гематомы во время лапаротомии при сочетанном повреждении органов брюшной полости или клиническом обследовании областей вероятного распространения гематом.

Основные этапы внебрюшинной тампонады таза включали:

1) механическую стабилизацию поврежденного тазового кольца рамой Ганца («Synthes», Швейцария), аппаратом внешней фиксации из комплекта для сочетанной травмы или стержневыми компрессионно-дистракционными аппаратами МКЦ-01 («Арите» либо «Остеосинтез», Россия). При невозможности применения аппарата внешней фиксации накладывали противошоковую тазовую повязку («Медплант», Россия);

2) вскрытие предпузырного и забрюшинного пространства внебрюшинным нижнесрединным доступом длиной 6–8 см;

3) установку тампонов с учетом анатомических ориентиров ниже linea terminalis: 1-й – ниже крестцово-подвздошного сочленения; 2-й – в пресакральное пространство; 3-й – в боковое фасциально-клетчаточное пространство; 4-й – за лонным сочленением в околопузырное пространство. Эти области тампонировали сзади наперед по стандартной технике. Тугую тампонаду таза повторяли с противоположной стороны;

4) ушивание апоневроза и кожи.

Таблица 1

Характеристика изученной группы (M ± m)

Показатель	Количество
Возраст, лет	42,6 ± 15,2
Шкала комы Глазго, балл	8,5 ± 3,4
САД при поступлении, мм рт. ст.	65,0 ± 10,6
pH артериальной крови, ед.	7,14 ± 0,09
Дефицит буферных оснований, ммоль/л	15,3 ± 4,4
Число тромбоцитов, тыс./мл	71,0 ± 11,9
Гемотрансфузия до тампонады таза, ед. (1 ед. = 250 мл)	6,7 ± 3,1
Тяжесть повреждения по шкале, балл	
ISS	42,0 ± 9,0
ВПХ-П(МТ)	18,3 ± 16,6
ВПХ-СП	52,7 ± 17,8
Ю.Н. Цибина	14,2 ± 5,4
Критерий Т по шкале балльной оценки тяжести политрамы при шоке (Цибин Ю.Н., 1975)	–4,9 ± 3,3

Перед оперативным пособием выполняли предоперационную подготовку, заключавшуюся в общем согревании, обеспечении доступа к магистральным сосудам для инфузионно-трансфузионной терапии и проведении противошоковой терапии. До проведения операции выполняли ретроградное заполнение мочевого пузыря изотоническим раствором NaCl объемом до 300 мл, чтобы избежать ятрогенных повреждений при затрудненной визуализации анатомических структур в малом тазу в условиях профузного внутритазового кровотечения. Для внебрюшинной тампонады применяли материал с рентгеноконтрастными метками и учитывали количество использованного расходного материала в протоколе оперативного пособия. Для контроля над артериальным источником кровотечения выполняли диагностическую тазовую ангиографию.

По стабилизации состояния пострадавшего переводили в отделение хирургической реанимации. Тампоны удаляли под общим обезболиванием через 4–5 сут. При проведении повторной операции («второго взгляда») в условиях состоявшегося гемостаза было легче ориентироваться в подбрюшинном пространстве малого таза и производить окончательный гемостаз обычными хирургическими способами. В случае неудачной попытки применяли повторную тампонаду в качестве операции «третьего взгляда» в последующие 48–72 ч.

Базу данных на пострадавших создавали в программе Microsoft Office Excel 2010 («Microsoft», США). Статистический анализ данных проводили с использованием пакета прикладных программ BioStat 2009 («Analyst Soft Inc.», США). При оценке значимости различий между средними величинами в малых выборках вычисляли коэффициент достоверности (p) по t-критерию Стьюдента.

Результаты и их анализ

В соответствии с разработанным лечебно-диагностическим алгоритмом I этапом у пострадавших выполняли механическую стабилизацию тазового кольца. Способ фиксации таза зависел от вида повреждения. Повреждения задних структур тазового кольца стабилизировали рамой Ганца («Synthes», Швейцария) в 2 (9,1 %) случаях. Повреждения передних структур таза фиксировали аппаратом внешней фиксации («Арите» либо «Остеосинтез», Россия) в 9 (40,9 %) случаях. Для большей стабильности фиксацию задних структур таза дополняли рамкой аппарата внешней фиксации в его переднем отделе в 10 (45,5 %) случаях. В одном наблюдении линии переломов крыла подвздошной кости располагались в точках размещения стержней аппарата внешней фиксации, вследствие чего механическая фиксация внеочаговым аппаратом была неэффективной. Данному пострадавшему применили только тазовую повязку («Медплант», Россия).

Если остановка внутритазового кровотечения после механической стабилизации таза не происходила и сохранялась нестабильная гемодинамика, то II этапом проводили внебрюшинную тампонаду таза. Также пострадавшим параллельно выполняли неотложные операции по устранению жизнеугрожающих последствий травм других областей тела: торакотомию и остановку внутриплеврального кровотечения – в 1 (4,5 %) случае; фиксацию реберного клапана – в 1 (4,5 %); торакоцентез и устранение напряженного пневмоторакса – в 3 (13,5 %); интубацию и санацию трахеобронхиального дерева с целью устранения асфиксии различного генеза – в 3 (13,6 %); декомпрессивную трепанацию черепа – в 1 (4,5 %) случае. Для остановки наружного кровотечения выполнили тампонаду раны промежности при открытой травме таза – в 2 (9,1 %) и перевязку сосудов в ранах конечностей – в 3 (13,6 %) случаях. Лапаротомия по поводу повреждения органов живота выполнена в 8 (36,4 %) случаях, при этом во всех наблюдениях была подтверждена обширная забрюшинная тазовая гематома.

Дополнительно для временной остановки внутритазового кровотечения у 3 пациентов с сохраняющейся неустойчивой гемодинамикой применили баллон-обтуратор. Его вводили через бедренную артерию и устанавливали под рентгенологическим контролем на уровне 3-й зоны брюшного отдела аорты. В 1 случае, как операцию «отчаяния», выполнили пережатие нисходящей аорты из торакотомного доступа.

Результаты применения внебрюшинной тампонады таза приведены в табл. 2. Среднее время от поступления в травмоцентр 1-го уровня до выполнения тампонады составило (32,1 ± 24,3) мин, время операции – (22,1 ± 14,3) мин, что соответствует имеющимся литературным данным [20, 21, 32].

Внебрюшинная тампонада таза позволила достичь окончательной остановки внутритазового кровотечения у 14 (73,7 %) пациентов. У 3 (15,9 %) пострадавших в критическом со-

Таблица 2

Результаты применения внебрюшинной тампонады таза

Показатель	Количество
Время от поступлении до тампонады (M ± m), мин	62,1 ± 24,3
Время операции (M ± m), мин	32,1 ± 14,3
Гемотрансфузия в первые 24 ч после операции, ед.	9,0 ± 4,0
Диагностическая ангиография после тампонады, n (%)	9/22 (40,9)
При ангиографии определен источник артериального кровотечения, n (%)	6/9 (66,7)
Повторная тампонада, n (%)	3 (13,6)
Селективная эмболизация внутренней подвздошной артерии и ее ветвей, n (%)	6 (18,2)

Таблица 3

Оценка эффективности внебрюшинной тампонады таза (M ± m)

Показатель	Перед тампонадой	После тампонады	p <
САД, мм рт. ст.	65,0 ± 10,6	93,8 ± 11,1	0,05
Гемотрансфузия, ед.	6,7 ± 3,1	2,3 ± 0,9	0,05
pH артериальной крови, ед.	7,14 ± 0,09	7,10 ± 0,18	–
Дефицит буферных оснований, ммоль/л	11,0 ± 3,2	15,3 ± 4,4	–
Лактат, ммоль/л	8,4 ± 1,7	15,3 ± 3,5	0,05

стоянии, несмотря на выполненную внебрюшинную тампонаду таза, сохранялись признаки продолжающегося кровотечения, что потребовало выполнения повторной тампонады.

Как видно из табл. 3, внебрюшинная тампонада таза была эффективна. Имеются статистически значимые изменения показателей среднего уровня САД до и после выполнения тампонады, а также соотношение 3: 1 средних объемов заместительной гемотрансфузионной терапии препаратами крови, проведенной до операции и после нее. Общий объем гемотрансфузии в течение 1-х суток составил (9 ± 4) ед. крови.

Различия значений pH артериальной крови и дефицита буферных оснований у пострадавших, как показателей, отражающих тяжесть метаболического ацидоза крови, не были статистически значимы до и после тампонады. Это связано с тем, что травма таза у половины пострадавших была отягощена сопутствующими повреждениями других областей тела, что суммарно отражалось в изменении патофизиологических показателей и объективно ориентироваться на них было невозможно. Статистически значимой была разница между средними значениями показателей лактата в артериальной крови. Однако данный показатель не отражает эффективность достигнутого хирургического гемостаза, а в большей степени свидетельствует при его нарастании в динамике о неблагоприятном прогнозе для пострадавшего. Средний срок удаления тампонов составил (5,2 ± 1,6) сут.

Для объективного подтверждения эффективности гемостаза, достигнутого тампонадой таза, 7 пострадавшим выполнена спиральная компьютерная томография с внутривенным контрастным усилением, при этом признаки продолжающегося внутритазового кровотечения диагностированы в 2 случаях.

С целью верификации источника артериального кровотечения III этапом выполнили диагностическую ангиографию 9 пострадавшим. Признаками повреждения артерий были: экстравазация контрастного вещества, обрыв сосуда, псевдоаневризма. Ангиографию выполняли непосредственно после тампонады таза или в срок от 2 до 8 ч при условии восстановления показателей гемодинамики либо сохранения нестабильной гемодинамики с минимальной вазопрессорной и инотропной поддержкой, отсутствия выраженной коагулопатии. По результатам ангиографии выполнена эмболизация внутренней подвздошной артерии у 2 и селективная эмболизация ее поврежденных ветвей у 4 пострадавших.

Анализ данных лечения соответствует литературным источникам и представлен в табл. 4. Общая летальность составила 14 (63,6%) случаев, из них в течение 1-х суток умерли 5 (22,7%) пострадавших. 9 пострадавших (40,9%) скончались в течение первых 2 нед после травмы от инфекционных осложнений.

При выполнении тампонады забрюшинного пространства таза существует риск избыточной компрессии органных, магистральных сосудистых и нервных структур. Оценку магистрального кровотока в артериях нижних конечностей проводили клинически, а также инструментальными лучевыми методами (ультразвуковая допплерография, контра-

Таблица 4

Результаты применения тампонады таза, n (%)

Показатель	Количество
Летальность общая	14 (63,6)
Летальность до 1-х суток	5 (22,7)
Необратимая кровопотеря	3 (13,6)
Синдром диссеминированного внутрисосудистого свертывания	1 (4,5)
Сдавление головного мозга на фоне тяжелого ушиба	1 (4,5)
Летальность от осложнений	9 (40,9)
Полиорганная недостаточность	3 (13,6)
Висцеральные и генерализованные инфекционные осложнения	6 (27,2)
Некроз верхнеампулярного отдела прямой и сигмовидной кишки	1 (4,5)
Необратимая ишемия нижней конечности	1 (4,5)
Выжили	8 (36,4)
Частота развития местных гнойно-инфекционных осложнений (область операции)	3 (13,6)

стирование наружной подвздошной артерии в ходе выполнения диагностической тазовой ангиографии). Оценивали характер мочи и темп диуреза по мочевому катетеру, выполняли ректальное исследование прямой кишки и контролировали отхождение газов для исключения сдавления органных структур малого таза (мочевого пузыря, прямой кишки).

В наших клинических наблюдениях были 2 осложнения: некроз верхнеампулярного отдела прямой и сигмовидной кишки, а также необратимая ишемия нижней конечности. Данные осложнения не были связаны с тампонадой таза. Так, анатомически кровоснабжение указанных отделов толстой кишки происходит ветвями нижней брыжеечной артерии, отходящей от брюшного отдела аорты. Ишемия конечности была связана с тракционным повреждением интимы наружной подвздошной артерии во время травмы и последующим ее тромбозом, доказанной при судебно-медицинском исследовании и гистологическом заключении.

Местные инфекционные осложнения в виде нагноения послеоперационной раны развились в 3 случаях, флегмона таза – в 1 случае. Этому способствовала множественная травма таза с внебрюшинным повреждением мочевого пузыря. Средний койко-день в отделении реанимации составил (14,0 ± 1,7) сут, средняя продолжительность стационарного лечения – (64,4 ± 33,6) сут.

По мере стабилизации состояния пострадавших и купирования осложнений выполняли окончательный остеосинтез поврежденного таза различными погружными конструкциями.

Последовательность оказания хирургической помощи по разработанному нами лечебно-диагностическому алгоритму можно наглядно проследить на клиническом примере.

Пострадавший К., 42 года, получил травму в результате падения с высоты IV этажа. Доставлен спустя 1 ч после получения травмы. При поступлении в противошоковую операционную АД 60/40 мм рт. ст., частота сердечных сокращений – 120 уд/мин, проводится искусственная вентиляция легких через интубационную трубку, сознание – медикаментозная седация. Тазовое кольцо фиксировано тазовым поясом («Медплан», Россия). Обследован, поставлен диагноз «Тяжелая сочетанная травма груди, живота, позвоночника, таза, конечностей. Закрытая травма груди с множественными двусторонними переломами ребер. Двусторонний малый гемоторакс. Закрытая травма живота с иннерционными разрывами брюшины. Закрытая стабильная травма позвоночника без нарушения проводимости спинного мозга. Компрессионный перелом тела L_I-позвонка I степени, переломы поперечных отростков L_I–L_{IV}-позвонков справа. Закрытая травма таза с вертикально-нестабильным повреждением тазового кольца. Продолжающееся внутритазовое кровотечение. Обширная забрюшинная тазовая гематома. Множественная травма конечностей. Закрытый чрезвертельный перелом правой бедренной кости со смещением отломков. Закрытый перелом левой пяточной кости со смещением отломков. Острая массивная кровопотеря. Травматический шок III степени».

На спиральной компьютерной томографии таза определяются переломы обеих лонных и седалищных костей, боковой массы крестца справа, а также забрюшинная тазовая гематома (рис. 1).

Общая тяжесть повреждения по шкале ISS составила 43 балла, ВПХ-П(МТ) – 13 баллов, ВПХ-СП – 37 баллов, по шкале Ю.Н. Цибина – 6,2 балла, при этом Т-критерий был ми-

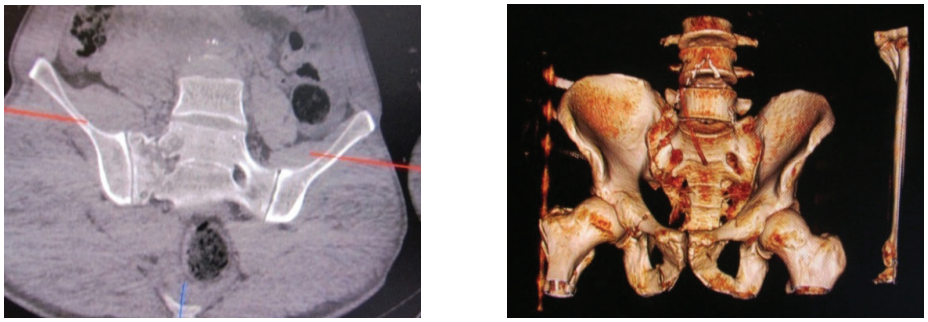

а б

Рис. 1. Спиральная компьютерная томография таза перед операцией.
а – фронтальная плоскость; б – 3D-реконструкция.

нус 9,2 ч, прогноз для жизни отрицательный [7]. Пострадавший отнесен к клиническому классу «нестабильные» согласно схеме-таблице H.C. Pape [26].

Выполнена фиксация тазового кольца стержневым аппаратом внешней фиксации. Учитывая крайне тяжелое состояние пострадавшего и неустойчивую гемодинамику в течение последующих 30 мин, при отсутствии других возможных источников кровотечения, принято решение о переходе к тактике многоэтапного хирургического лечения (Damage Control Surgery) на области таза и выполнению внебрюшинной тампонады таза. Этапы тампонады таза представлены на рис. 2.

После выполнения тампонады таза отмечался подъем уровня систолического АД до 90 мм рт. ст., что позволило выполнить диагностическую ангиографию. При ангиографии выявлены признаки повреждения основного ствола правой внутренней подвздошной артерии и латеральной крестцовой артерии. Выполнена эмболизация основного ствола правой внутренней подвздошной артерии 5 кросс-спиралями 8×60 мм и гемостатической губкой до полного прекращения кровотечения (рис. 3).

Пострадавший переведен в отделение реанимации и интенсивной терапии (ОРиТ). На 3-и сутки (в период относительной стабилизации жизненно важных функций организма) выполнены удаление тампонов и остеосинтез перелома боковой массы крестца справа канюлированными винтами (рис. 4).

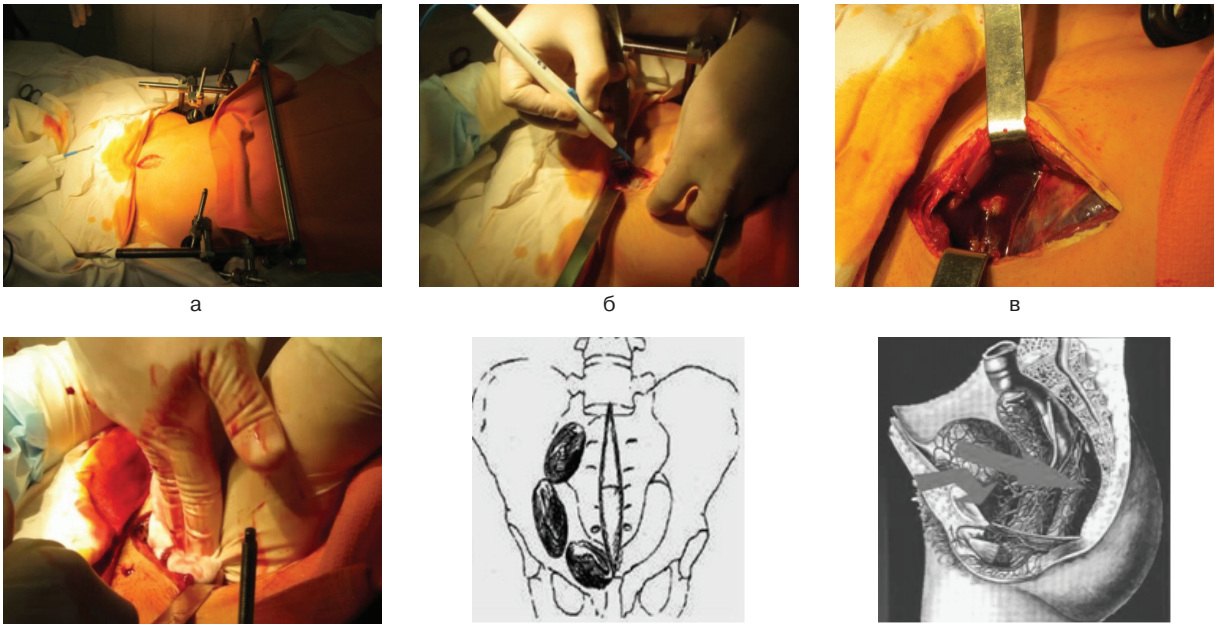

а б в

г д е

Рис. 2. Этапы внебрюшинной тампонады таза.
а, б – нижнесрединный внебрюшинный доступ; в – внутритазовая гематома;
г – установка тампонов в полость малого таза;
д, е – схематическое расположение тампонов в полости таза по W. Smith (2005).

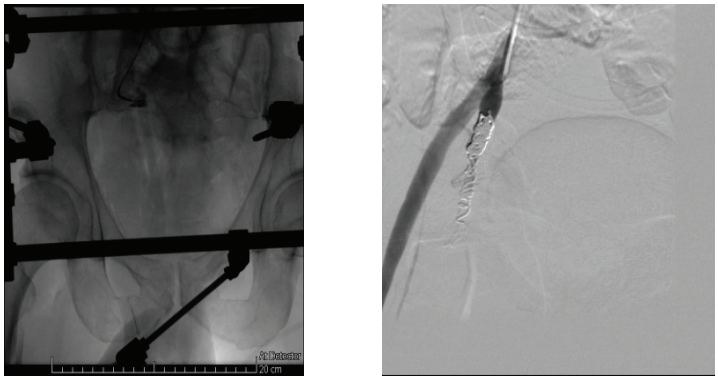

а б

Рис. 3. Тазовая ангиография.
а – экстравазация контраста; б – эмболизация спиралями.

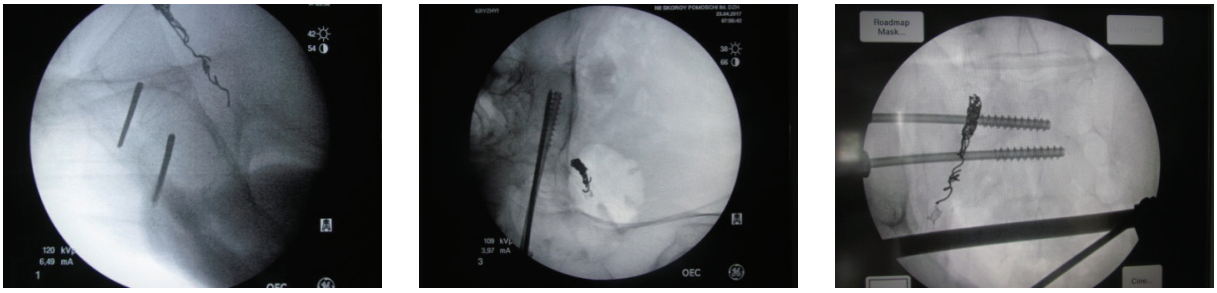

а б в

Рис. 4. Интраоперационные рентгенограммы.
а – направляющие спицы в телах S_I- и S_{II}-позвонков;
б – канюлированный винт и направляющая спица в крестце;
в – канюлированные винты в телах S_I- и S_{II}-позвонков.

Предпузырное пространство дренировано по Мак-Уортеру–Буяльскому.

После купирования инфекционных осложнений (двусторонняя пневмония, тяжелый сепсис) пострадавшему выполнили окончательный остеосинтез по поводу переломов костей нижних конечностей. Выписан в удовлетворительном состоянии на 42-е сутки после травмы.

Обсуждение. В литературе описаны 2 подхода к тампонаде таза в зависимости от вариантов доступа к забрюшинному пространству: чрезбрюшинный [15, 17] и внебрюшинный [8–11,13, 27, 30]. Сторонники чрезбрюшинной тампонады таза считают, что методика внебрюшинной тампонады таза не может обеспечить достаточный эффект тампонады со стороны повреждения тазового кольца, так как кровотечение будет продолжаться на противоположной стороне. При внебрюшинном доступе неповрежденная сторона не может быть достаточно открыта для установки тампонов, и данный оперативный прием можно рекомендовать в случае отсутствия необходимости в выполнении неотложной лапаротомии [15, 16, 19, 28, 35].

При выполнении чрезбрюшинной тампонады отмечались следующие недостатки: высокий риск развития абдоминального компартмент-синдрома; дополнительная интраоперационная кровопотеря; необходимость удаления тампонов в сроки 24–48 ч из лапаротомного доступа; наличие высокого риска развития повторного жизнеугрожающего неконтролируемого внутритазового и внутрибрюшного кровотечения. Выполнение тазовой тампонады чрезбрюшинным доступом возможно только при выполнении лапаротомии по поводу сопутствующих повреждений органов брюшной полости и обнаружении вскрытой забрюшинной гематомы с потерей эффекта «биологической тампонады», при этом вариант комбинированной тампонады таза полностью не исключался [4].

Однако считаем, что внебрюшинная тампонада таза имеет явные преимущества и обеспечивает минимальную интраоперационную кровопотерю, снижает риск развития абдоминального компартмент-синдрома и повторного жизнеугрожающего неконтролируемого внутритазового кровотечения, есть возможность удаления тампонов в сроки более чем

через 72 ч после операции без выполнения повторной лапаротомии.

Контроль за кровотечением у пострадавших с нестабильными повреждениями тазового кольца и неустойчивой гемодинамикой при выполнении внебрюшинной тампонады полости таза наблюдается в 65–83 % случаев, из них в 17–45 % требуются последующая ангиография и эмболизация [11, 32].

В публикациях различных авторов с целью стабилизации поврежденного тазового кольца до выполнения тампонады таза использовались: рама Ганца – в 40–50 % наблюдений [15, 37]; сочетание аппарата внешней фиксации и рамы Ганца – в 50,0–94,7 % [9, 11, 21, 32]; тазовый фиксатор – до 67 % [36]. По данным H. Tscherne (2000) и J.Y. Jang (2016), внешняя фиксация таза в 40–50 % случаев вообще не производилась [21, 37]. В нашей исследуемой группе внебрюшинную тампонаду таза применяли только при условии обеспечения механической стабильности поврежденного тазового кольца, особенно его заднего отдела.

Встречаются статьи, в которых сравниваются две группы пострадавших, которым выполняли тампонаду таза и диагностическую ангиографию с эмболизацией [24, 31, 32]. Авторами отмечено, что в группе, где в первую очередь применяли ангиографию и эмболизацию, была выше потребность в гемотрансфузионной терапии, чем после тампонады таза. Напротив, в группе с внебрюшинной тампонадой таза время от момента поступления до операции и время самой операции значительно меньше, а также есть возможность одновременно выполнять неотложные операции по устранению жизнеугрожающих последствий повреждений на других областях тела в виде лапаротомии и т. д. Однако при детальном изучении литературного материала видно, что после тампонады таза частота диагностической ангиографии составляет от 13,3 до 88 %, при этом верифицировать источник артериального кровотечения и устранить путем эмболизации удается в 62,5–100,0 % случаев [9–11, 36]. Следует отметить, что первично диагностической ангиографии подлежат пострадавшие с травмой таза, имеющие стабильные или транзиторно-изменяющиеся на фоне инфузионно-трансфузионной терапии показатели гемодинамики и без признаков гипокоагуляции. Также для выполнения данного лечебно-диагностического мероприятия дежурный травмоцентр должен быть оснащен соответствующим оборудованием и иметь подготовленный медицинский персонал.

В США, Великобритании диагностическая ангиография нашла широкое применение [33, 34]. Вовремя проведенная ангиография с одномоментной гемостатической селективной эмболизацией считается столь же важной для прогноза выживания пострадавшего, как и механическая стабилизация таза на месте происшествия. В свою очередь, в Германии, Австрии проведение селективной эмболизации рассматривается в большей мере как мероприятие «второй линии» при стойких к заместительной гемотрансфузионной терапии кровотечениях, которые оказывают значительное влияние на гемодинамику и не могут быть взяты под контроль другими способами. Эта позиция аргументируется тем, что с помощью ангиографии могут быть визуализированы и эмболизированы только источники артериального кровотечения, при этом процентное соотношение таких кровотечений при травмах таза составляет всего 10–20. Остальные 80 % кровотечений при повреждении таза – венозного происхождения или кровотечения с поверхности перелома. За последние несколько лет география применения внебрюшинной тампонады таза значительно расширилась, на что указывают статьи, написанные авторами из США (травмоцентр Денвера), Италии, Китая, Южной Кореи, России [5, 6, 20, 22, 23, 29].

Согласно литературным источникам, оценка эффективности тампонады таза проводилась по различным показателям в динамике: систолическое АД [10, 20, 21, 29, 36], объем гемотрансфузии до и после тампонады таза [9–11, 24, 25, 29, 36, 37], суммарный объем гемотрансфузии в течение 24 ч [9, 11, 15, 20, 21, 36, 37]; темп гемотрансфузии в единицах в 1 мин [25, 32, 36]. Также ряд авторов учитывали патофизиологические биохимические маркеры ацидоза в артериальной крови: pH [32], дефицит буферных оснований [15, 24, 25, 36], лактат [15, 21, 24]. По результатам проведенного исследования пришли к выводу, что только показатели систолическое артериальное давление и объем заместительной гемотрансфузионной терапии до и после тампонады таза позволяют в первую очередь подтвердить ее эффективность.

Таким образом, мы считаем, что внебрюшинная тампонада таза позволяет эффективно контролировать кровотечение из венозных сплетений таза, но данный способ хирургического гемостаза следует выполнять на фоне адекватной механической стабилизации таза. Показатели систолическое артериаль-

ное давление и объем заместительной гемотрансфузионной терапии позволяют в первую очередь подтвердить эффективность выполненной тампонады таза. Для полноты контроля гемостаза за всеми источниками острой кровопотери вследствие тазового кровотечения, в том числе и артериальным, необходима диагностическая тазовая ангиография. В случае повреждения мелких артериальных ветвей внутренней подвздошной артерии и диффузного артериального кровотечения тампонада может оказаться эффективной. При повреждении крупных ветвей внутренней подвздошной артерии тампонада таза выступает в качестве своеобразного буфера, направленного на стабилизацию гемодинамики у пострадавшего путем временной остановки кровотечения, что позволяет выиграть время и выполнить в последующем тазовую ангиографию, подтвердить источник артериального кровотечения с окончательным контролем за ним путем эмболизации.

Сотрудники, входящие в Восточную ассоциацию хирургов, занимались разработкой рекомендаций по лечению травм таза. На основе литературного анализа путем систематического обзора литературы с учетом имеющихся научно доказанных данных, рекомендовали включить тампонаду таза в рекомендации 3-го уровня, т. е. рекомендации, не имеющие никаких научных доказательств, подтверждающих их, и считают, что при этом есть необходимость дальнейшего проведения сравнительного исследования с целью определить наилучшую стратегию [12].

Небольшое число клинических наблюдений не позволяет провести полноценный статистический анализ эффективности апробированной методики внебрюшинной тампонады таза. Тем не менее, первые успехи позволяют рекомендовать нам продолжить ее изучение в рамках хирургии повреждений.

Выводы

1. При тяжелой сочетанной травме таза внебрюшинная его тампонада в комплексе с механической стабилизацией поврежденного тазового кольца может активно применяться у пострадавших, находящихся в критическом состоянии. При этом окончательной остановки продолжающегося кровотечения удается добиться у 75 % пострадавших.

2. Эффективность тампонады таза первично оценивают по динамике изменения показателей систолического артериального давления и объему заместительной гемотрансфузионной терапии до и после данного оперативного пособия.

3. Выполнение внебрюшинной тампонады таза не исключает последующее проведение диагностической ангиографии, напротив, она, как правило, показана для контроля над артериальным источником внутритазового кровотечения.

4. Методика внебрюшинной тампонады таза для контроля тазового кровотечения может активно применяться в условиях ограниченного ресурса сил и средств медицинской службы, на этапах медицинской эвакуации в условиях вооруженных конфликтов и чрезвычайных ситуаций.

Литература

1. Анкин Л.Н., Пипия Г.Г., Анкин Н.Л. Лечение повреждений таза у пострадавших с изолированной и сочетанной травмой // Вестн. травматологии и ортопедии. 2007. № 3. С. 32–35.

2. Гиршин С.Г. Клинические лекции по неотложной травматологии. СПб. : Азбука, 2004. 544 с.

3. Дятлов М.М. Неотложная и срочная помощь при тяжелых травмах таза : руководство для врачей. Гомель : ИММС НАН Беларуси, 2003. 296 с.

4. Кажанов И.В. Обоснование хирургической тактики в остром периоде травматической болезни при нестабильных травмах таза на этапах медицинской эвакуации: автореф. дис. … канд. мед. наук. СПб., 2013. 16 с.

5. Самохвалов И.М., Борисов М.Б., Кажанов И.В. [и др.]. Скорая медицинская помощь в стационаре, особенности первого этапа тактики многоэтапного хирургического лечения (Damage Control) при нестабильных переломах таза // Скорая медицинская помощь. 2016. Вып. 17, № 3. С. 39–45.

6. Тюрин М.В., Кажанов И.В., Мануковский В.А. [и др.]. Обоснование хирургической тактики в остром периоде травматической болезни при нестабильных травмах таза // Вестн. Нац. медико-хирургич. центра им. Н.И. Пирогова. 2012. № 3. С. 21–31.

7. Цибин Ю.Н. [и др.]. Прогнозирование тяжести травматического шока в клинике // Травматический шок. Л., 1975. С. 75–80.

8. Bach A., Jorgen B., Hougaard K. [et al.]. Retroperitoneal packing as part of damage control surgery in a danish trauma centre-fast, effective, and cost-effective // Scand. J. Trauma. Resusc. Emerg. Med. 2008. Vol. 16, N 4. P. 3–4.

9. Burlew C.C., Moore E.E., Stahel P.F. [et al.]. Preperitoneal pelvic packing reduces mortality in patients with life-threatening hemorrhage due to unstable pelvic fractures // J. Trauma Acute Care Surg. 2017. Vol. 82, N 2. P. 233–242.

10. Chiara O., Chiara O., Fratta E. [et al.]. Efficacy of extra-peritoneal pelvic packing in hemodynamically unstable pelvic fractures, a Propensity Score Analysis World // J. Emerg. Surg. 2016. Vol. 11. P. 22.

11. Cothren C.C., Osborn P.M., Moore E.E. [et al.]. Preperitonal pelvic packing for hemodynamically unstable pelvic fractures: a paradigm shift // J. Trauma. 2007. Vol. 62, N 4. P. 839–842.

12. Cullinane D.C., Schiller H.J., Zielinski M.D. [et al.]. Eastern Association for the Surgery of Trauma practice management guidelines for hemorrhage in pelvic fracture – update and systematic review // J. Trauma. 2011. N 71. P. 1850–1868.

13. Dora T. [et al.]. Retroperitoneal pelvic packing in the management of hemodynamically unstable pelvic fractures: a level I trauma center experience // J. of Trauma–Injury Infection & Critical Car. 2011. Vol. 71. P. 79–86.

14. Eastridge B.J., Starr A., Minei J.P. [et al.]. The importance of fracture pattern in guiding therapeutic decision–making in patients with hemorrhagic shock and pelvic ring disruptions // J. Trauma. 2002. Vol. 53, N 3. P. 446–450.

15. Ertel W., Keel M., Eid K. [et al.]. Control of severe hemorrhage using C-clamp and pelvic packing in multiply injured patients with pelvic ring disruption // J. Orthop. Trauma. 2001. Vol. 15, N 7. P. 468–474.

16. Flint Jr.L.M., Brown A., Richardson J.D., Polk H.C. Definitive control of bleeding from severe pelvic fractures // Ann. Surg. 1979. Vol. 189. P. 709–716.

17. Fu C.Y., Wu S.C., Chen R.J. [et al.]. Evaluation of pelvic fracture stability and the need for angioembolization: pelvic instabilities on a plain film have an increased probability of requiring angioembolization // Am. J. Emerg. Med. 2008. Vol. 27, N 7. P. 792–796.

18. Gansslen A., Giannoudis P., Pape H.C. [et al.]. Hemorrhage in pelvic fracture: who needs angiography? // Curr. Opin. Crit. Care. 2003. Vol. 9, N 6. P. 515–523.

19. Hawkins L., Pomerantz M., Eiseman B. Laparotomy at the time of pelvic fracture // J. Trauma. 1970. Vol. 10. P. 619–623.

20. Hsu J.M. [et. al.]. Controlling hemorrhage in exsanguinating pelvic fractures: Utility of extraperitoneal pelvic packing as a damage control procedure // Int J. CritIllnInj Sci. 2016. Vol. 6, N 3. P. 148–152.

21. Jang J.Y., Shim H., Jung P.Y. [et al.]. Preperitoneal pelvic packing in patients with hemodynamic instability due to severe pelvic fracture: early experience in a Korean trauma center // Scandinavian J. of Trauma, Resuscitation and Emergency Medicine. 2016. Vol. 24. P. 3.

22. Li Q, Dong J., Yang Y., Wang G. [et al.]. Retroperitoneal packing or angioembolization for haemorrhage control of pelvic fractures-quasi-randomized clinical trial of 56 haemodynamically unstable patients with injury severity score >33 // Injury. 2016. Vol. 47, N 2. P. 395–401.

23. Magnone S., Coccolini F., Manfredi R. [et al.]. Management of hemodynamically unstable pelvic trauma: results of the first Italian consensus conference // World J. Emerg. Surg. 2014. N 9. P. 18–26.

24. Osborn P.M., Smith W.R., Moore E.E. [et al.]. Direct retroperitoneal pelvic packing versus pelvic angiograph // Injury. 2009. Vol. 40, N 1. P. 54–60.

25. Papakostidis C., Giannoudis P.V. Pelvic ring injuries with haemodynamic instability: efficacy of pelvic packing, a systematic review // Injury. 2009. Vol. 40, suppl. 4. P. 53–61.

26. Pape H.C., Giannoudis P.V., Krettek C. [et al.]. Timing of fixation of major fractures in blunt polytrauma: role of conventional indicators in clinical decision making // J. of Orthopaedic Trauma. 2005. Vol. 19, N 8. P. 551–562.

27. Pohlemann T., Gansslen T., Bosch A., Tscherne U. The technique of packing for control of hemorrhage in complex pelvic fractures // Tech. Orthop. 1994. N 9. P. 267–270.

28. Riska E., Bonsdorff H., Hakkinen S. [et al.]. Operative control of massive haemorrhage in comminuted pelvic fractures // Intern. Orthop. 1979. N 3. P. 141–144.

29. Ron G., Epstein D., Ben-Galim P [et. al.]. Extraperitoneal pressure packing without external pelvic fixation: A life-saving stand-alone surgical treatment // J. Emerg. Trauma Shock. 2015. Vol. 8, N 4. P. 181–187.

30. Smith W.R., Moore E.E., Osborn P. [et al.], Retroperitoneal packing as a resuscitation technique for hemodynamically unstable patients with pelvic fractures: report of two representative cases and a description of technique // J. Trauma. 2005. Vol. 59, N 6. P. 1510–1514.

31. Suzuki T., Smith W.R., Moore E.E. Pelvic packing or angiography: competitive or complementary? // Injury. 2009. Vol. 40, N 4. P. 343–353.

32. Tai D.K., Li W.H., Lee K.Y. [et al.]. Retroperitoneal pelvic packing in the management of hemodynamically unstable pelvic fractures: a level I trauma-center experience // J. Trauma. 2011. Vol. 71, N 4. P. E 79–E 86.

33. Tesoriero R., Bruns B., Narayan M. [et al.]. Angiographic embolization for hemorrhage following pelvic fracture: is it “time” for a paradigm shift? // J. Trauma Acute Care Surg. 2017. Vol. 82, N 1. P. 18–26.

34. Thorson C.M., Ryan M.L., Otero C.A. [et al.]. Operating room or angiography suite for hemodynamically unstable pelvic fractures? // J. Trauma. 2012. Vol. 72, N 2. P. 364–372.

35. Tile M., Helfet D.L., Kellam J.F., Vrahas M. Fractures of the pelvis and acetabulum. 4ed. New York : Thieme, 2015. 2234 p.

36. Totterman A., Madsen J.E., Skaga N.O., Roise O. Extraperitonal pelvic packing: a salvage procedure to control massive traumatic pelvic hemorrhage // J. Trauma. 2007. Vol. 62, N 4. P. 843–852.

37. Tscherne H., Pohlemann T., Gansslen A. [et al.]. Crush injuries of the pelvis // Eur. J. Surg. 2000. Vol. 166, N 4. P. 276–282.

Авторы декларируют отсутствие явных и потенциальных конфликтов интересов, связанных с публикацией статьи.
Поступила 25.06.2017 г.

Для цитирования. Кажанов И.В., Мануковский В.А., Микитюк С.И., Колчанов Е.А. Внебрюшинная тампонада таза как способ хирургического гемостаза при нестабильных повреждениях тазового кольца // Мед.-биол. и соц.-психол. пробл. безопасности в чрезв. ситуациях. 2017. № 3. С. 65–77. DOI 10.25016/2541-7487-2017-0-3-65-77.

Extraperitoneal pelvic packing as a way of surgical hemostasis in unstable pelvic injuries

Kazhanov I.V.[1, 2], Manukovskiy V.A.[1, 2], Mikityuk S.I.[1, 2], Kolchanov E.A.[2]

[1] Saint Petersburg Research Institute of Emergency Medicine n.a. I.I. Dzhanelidze
(Budapeshtskaya Str., 3A, St. Petersburg, 192242, Russia);
[2] Kirov Military Medical Academy (Academica Lebedeva Str., 6, St. Petersburg, 194044, Russia)

Igor Vladimirovich Kazhanov – PhD Med. Sci., Leading Researcher, Combined Trauma Department, St. Petersburg Institute of Emergency Medicine named after I.I. Dzhanelidze (Budapeshtskaya Str., 3A, St. Petersburg, 192242, Russia); Chief of the Department of Military Field Surgery Clinic, Kirov Military Medical Academy (Russia, 194044, St. Petersburg, Academica Lebedeva Str., 6), e-mail: carta400@rambler.ru

Vadim Anatolyevich Manukovskiy – Dr. Med. Sci. Prof., Deputy Director for Clinical Work, St. Petersburg Institute of Emergency Medicine named after I.I. Dzhanelidze (Budapeshtskaya Str., 3A, St. Petersburg, 192242, Russia); Professor of Military Field Surgery Clinic, Kirov Military Medical Academy (Academica Lebedeva Str., 6, St. Petersburg, 194044, Russia), e-mail: manukovskiy@emergency.spb.ru

✉ Sergey Ivanovich Mikityuk – PhD Med. Sci., Senior Lecturer, Educational Center, St. Petersburg institute of Emergency Medicine named after I.I. Dzhanelidze; Chief of the Department of Military Field Surgery Clinic, Kirov Military Medical Academy (Academica Lebedeva Str., 6, St. Petersburg, 194044, Russia), e-mail: smikityuk@yandex.ru

Evgenyi Aleksandrovich Kolchanov – Surgeon, Military Field Surgery Clinic, Kirov Military Medical Academy (Academica Lebedeva Str., 6, St. Petersburg, 194044, Russia), e-mail: kolchanov.evgeny@gmail.com

Abstract

Relevance. Mortality in pelvic injuries reaches 15 % and increases to 45–60 % in case of hemodynamic instability due to continuous massive bleeding.

Intention. To determine the effectiveness of extraperitoneal pelvic packing (EPP) for surgical hemostasis in patients with unstable pelvic injuries and unstable hemodynamics.

Methods. We analyzed treatment of 22 patients with unstable pelvic injuries and signs of hemodynamic instability in 2 first-level trauma clinics (St. Petersburg, 2013–2017). In all cases EPP was performed after mechanical stabilization of the pelvic ring to stop bleeding. Before and after EPP, the following hemostatis parameters were assessed: systolic blood pressure, volume of blood transfused, pH and base deficit, arterial blood lactate. Pelvic angiography was used to control and verify arterial bleeding sources.

Results and Discussion. EPP made it possible to stop the ongoing pelvic bleeding in 14 (73.7 %) patients. EPP effectiveness was confirmed by statistically significant changes in mean systolic BP before and after packing, and a 3:1 ratio of the average volume of blood transfusion therapy. The total mortality rate was 14 (63.6 %) cases, 5 (22.7 %) patients died during the first day (mainly from irreversible blood loss), 9 patients (40.9 %) died within the first two weeks due to infectious complications. Our results are consistent with literature data.

Conclusion. Extraperitoneal pelvic packing can be widely used in combination with mechanical stabilization of the damaged pelvic ring in patients with severe pelvic injuries. EPP does not exclude subsequent angiography and angioembolization.

Keywords: disaster medicine, traumatology, polytrauma, unstable pelvic injuries, extraperitoneal pelvic packing, diagnostic pelvic angiography and selective embolization.

References

1. Ankin L.N., Pipiya G.G., Ankin N.L. Lechenie povrezhdenii taza u postradavshikh s izolirovannoi i sochetannoi travmoi [Treatment of pelvic injuries in patients with isolated and combined trauma]. *Vestnik travmatologii i ortopedii* [Bulletin of traumatology and orthopedics]. 2007. N 3. Pp. 32–35. (In Russ.).
2. Girshin S.G. Klinicheskie lektsii po neotlozhnoi travmatologii [Clinical lectures on emergency traumatology]. Saint-Petersburg. 2004. 544 p. (In Russ.)
3. Dyatlov M.M. Neotlozhnayai srochnaya pomoshch' pri tyazhelyh travmakh taza [Emergency and urgent care for severe pelvic injuries]. Gomel'. 2003. 296 p. (In Russ.)
4. Kazhanov I.V. Obosnovanie chirurgisheskoy taktiki v ostrom periode travmaticheskoy bolesni pri nestabilnych travmah taza na etapah medicinskoy evakuacii [The rationale for surgical tactics in the acute period of traumatic disease in unstable pelvic trauma at the stages of medical evacuation]: Abstract dissertation PhD Med. Sci. Saint-Petersburg. 2013. 16 p. (In Russ.).
5. Samochvalov I.M., Borisov M.B., Kazhanov I.V. [et al.]. Skoraya meditsinskaya pomoshch' v statsionare, osobennosti pervogo etapa taktiki mnogoetapnogo khirurgicheskogo lecheniya (damage control) pri nestabil'nykh perelomakh taza [Features of the first stage tactics of multi-stage surgical treatment (Damage control) in unstable fractures of the pelvis]. *Skoraya medicinskaya pomoch* [First medical aid]. 2016. N 3. Pp. 39–45. (In Russ.).
6. Turin M.V., Kazhanov I.V., Manukovskiy V.A. [et al.]. Obosnovanie chirurgisheskoy taktiki v ostrom periode travmaticheskoy bolesni pri nestabilnych travmah taza [The rationale for surgical tactics in the acute period of traumatic disease in unstable pelvic trauma]. *Vestnik nazionalnogo medico-chirurgicheskogo centra imeni N.I. Pirogova*. [Messenger of the national medical and surgical center named after N.I. Pirogov]. 2012. N 3. Pp. 21–31. (In Russ.).
7. Cibin U.N. [et al.]. Prognozirovanie tyazhesti travmaticheskogo shoka v klinike [Prognosis of traumatic shock severity in clinical settings]. Travmaticheskyi shok [Traumatic shock]. Leningrad. 1975. Pp. 75–80. (In Russ.).
8. Bach A., Jorgen B., Hougaard K. [et al.]. Retroperitoneal packing as part of damage control surgery in a danish trauma centre-fast, effective, and cost-effective. *Scand. J. Trauma. Resusc. Emerg. Med*. 2008. Vol. 16, N 4. Pp. 3–4.
9. Burlew C.C., Moore E.E., Stahel P.F. [et al.]. Preperitoneal pelvic packing reduces mortality in patients with life-threatening hemorrhage due to unstable pelvic fractures. *J. Trauma Acute Care Surg*. 2017. Vol. 82, N 2. Pp. 233–242.

10. Chiara O., ChiaraO., Fratta E. [et al.]. Efficacy of extra-peritoneal pelvic packing in hemodynamically unstable pelvic fractures, a Propensity Score Analysis World. *J. Emerg. Surg*. 2016. Vol. 11. P. 22.

11. Cothren C.C., Osborn P.M., Moore E.E. [et al.]. Preperitonal pelvic packing for hemodynamically unstable pelvic fractures: a paradigm shift. *J. Trauma*. 2007. Vol. 62, N 4. Pp. 839–842.

12. Cullinane D.C., Schiller H.J., Zielinski M.D. [et al.]. Eastern Association for the Surgery of Trauma practice management guidelines for hemorrhage in pelvic fracture – update and systematic review. *J. Trauma*. 2011. N 71. Pp. 1850–1868.

13. Dora T. [et al.]. Retroperitoneal pelvic packing in the management of hemodynamically unstable pelvic fractures: a level I trauma center experience. *J. of Trauma–Injury Infection & Critical Car*. 2011. Vol. 71. Pp. 79–86.

14. Eastridge B.J., Starr A., Minei J.P. [et al.]. The importance of fracture pattern in guiding therapeutic decision–making in patients with hemorrhagic shock and pelvic ring disruptions. *J. Trauma*. 2002. Vol. 53, N 3. Pp. 446–450.

15. Ertel W., Keel M., Eid K. [et al.]. Control of severe hemorrhage using C–clamp and pelvic packing in multiply injured patients with pelvic ring disruption. *J. Orthop. Trauma*. 2001. Vol. 15, N 7. Pp. 468–474.

16. Flint Jr.L.M, Brown A., Richardson J.D., Polk H.C. Definitive control of bleeding from severe pelvic fractures. *Ann. Surg*. 1979. Vol. 189. Pp. 709–716.

17. Fu C.Y., Wu S.C., Chen R.J. [et al.]. Evaluation of pelvic fracture stability and the need for angioembolization: pelvic instabilities on a plain film have an increased probability of requiring angioembolization. *Am. J. Emerg. Med*. 2008. Vol. 27, N 7. Pp. 792–796.

18. Gansslen A., Giannoudis P., Pape H.C. [et al.]. Hemorrhage in pelvic fracture: who needs angiography? *Curr. Opin. Crit. Care*. 2003. Vol. 9, N 6. Pp. 515–523.

19. Hawkins L., Pomerantz M., Eiseman B. Laparotomy at the time of pelvic fracture. *J. Trauma*. 1970. Vol. 10. Pp. 619–623.

20. Hsu J.M. [et. al.]. Controlling hemorrhage in exsanguinating pelvic fractures: Utility of extraperitoneal pelvic packing as a damage control procedure. *Int. J. CritIllnInj Sci*. 2016. Vol. 6, N 3. Pp. 148–152.

21. Jang J.Y., Shim H., Jung P.Y. [et al.]. Preperitoneal pelvic packing in patients with hemodynamic instability due to severe pelvic fracture: early experience in a Korean trauma center. *Scandinavian J. of Trauma, Resuscitation and Emergency Medicine*. 2016. Vol. 24. Pp. 3.

22. Li Q., Dong J., Yang Y., Wang G. [et al.]. Retroperitoneal packing or angioembolization for haemorrhage control of pelvic fractures-quasi-randomized clinical trial of 56 haemodynamically unstable patients with injury severity score >33. *Injury*. 2016. Vol. 47, N 2. Pp. 395–401.

23. Magnone S., Coccolini F., Manfredi R. [et al.]. Management of hemodynamically unstable pelvic trauma: results of the first Italian consensus conference. *World J. Emerg. Surg*. 2014. N 9. Pp. 18–26.

24. Osborn P.M., Smith W.R., Moore E.E. [et al.]. Direct retroperitoneal pelvic packing versus pelvic angiograph. *Injury*. 2009. Vol. 40, N 1. Pp. 54–60.

25. Papakostidis C., Giannoudis P.V. Pelvic ring injuries with haemodynamic instability: efficacy of pelvic packing, a systematic review. *Injury*. 2009. Vol. 40, suppl. 4. Pp. 53–61.

26. Pape H.C., Giannoudis P.V., Krettek C. [et al.]. Timing of fixation of major fractures in blunt polytrauma: role of conventional indicators in clinical decision making. *J. Orthopaedic Trauma*. 2005. Vol. 19, N 8. Pp. 551–562.

27. Pohlemann T., Gansslen T., Bosch A., Tscherne U. The technique of packing for control of hemorrhage in complex pelvic fractures. *Tech. Orthop*. 1994. N 9. Pp. 267–270.

28. Riska E., Bonsdorff H., Hakkinen S. [et al.]. Operative control of massive haemorrhage in comminuted pelvic fractures. *Intern. Orthop*. 1979. N 3. Pp. 141–144.

29. Ron G. Epstein D., Ben-Galim P [et. al.]. Extra-peritoneal pressure packing without external pelvic fixation: A life-saving stand-alone surgical treatment. *J. Emerg. Trauma Shock*. 2015. Vol. 8, N 4. Pp. 181–187.

30. Smith W.R., Moore E.E., Osborn P. [et al.]. Retroperitoneal packing as a resuscitation technique for hemodynamically unstable patients with pelvic fractures: report of two representative cases and a description of technique. *J. Trauma*. 2005. Vol. 59, N 6. Pp. 1510–1514.

31. Suzuki T., Smith W.R., Moore E.E. Pelvic packing or angiography: competitive or complementary? *Injury*. 2009. Vol. 40, N 4. Pp. 343–353.

32. Tai D.K., Li W.H., Lee K.Y. [et al.]. Retroperitoneal pelvic packing in the management of hemodynamically unstable pelvic fractures: a level I traumacenter experience. *J. Trauma*. 2011. Vol. 71, N 4. Pp. E79–E86.

33. Tesoriero R., Bruns B., Narayan M. [et al.] Angiographic embolization for hemorrhage following pelvic fracture: is it “time” for a paradigm shift? *J. Trauma Acute Care Surg*. 2017. Vol. 82, N 1. Pp. 18–26.

34. Thorson C.M., Ryan M.L., Otero C.A. [et al.]. Operating room or angiography suite for hemodynamically unstable pelvic fractures? *J. Trauma*. 2012. Vol. 72, N 2. Pp. 364–372.

35. Tile M., Helfet D.L., Kellam J.F., Vrahas M. Fractures of the pelvis and acetabulum. 4ed. New York. : Thieme, 2015. 2234 p.

36. Totterman A., Madsen J.E., Skaga N.O., Roise O. Extraperitonal pelvic packing: a salvage procedure to control massive traumatic pelvic hemorrhage. *J. Trauma*. 2007. Vol. 62, N 4. Pp. 843–852.

37. Tscherne H., Pohlemann T., Gansslen A. [et al.]. Crush injuries of the pelvis. *Eur. J. Surg*. 2000. Vol. 166, N 4. Pp. 276–282.

Received 25.06.2017

For citing: Kazhanov I.V., Manukovskii V.A., Mikityuk S.I., Kolchanov E.A. Vnebryushinnaya tamponada taza kak sposob khirurgicheskogo gemostaza pri nestabil’nykh povrezhdeniyakh tazovogo kol’tsa. *Mediko-biologicheskie i sotsial’no-psikhologicheskie problemy bezopasnosti v chrezvychaynykh situatsiyakh*. 2017. N 3. Pp. 65–77. **(In Russ.)**

Kazhanov I.V., Manukovskiy V.A., Mikityuk S.I., Kolchanov E.A. Extraperitoneal pelvic packing as a way of surgical hemostasis in unstable pelvic injuries. *Medico-Biological and Socio-Psychological Problems of Safety in Emergency Situations*. 2017. N 3. Pp. 65–77. DOI 10.25016/2541-7487-2017-0-3-65-77.